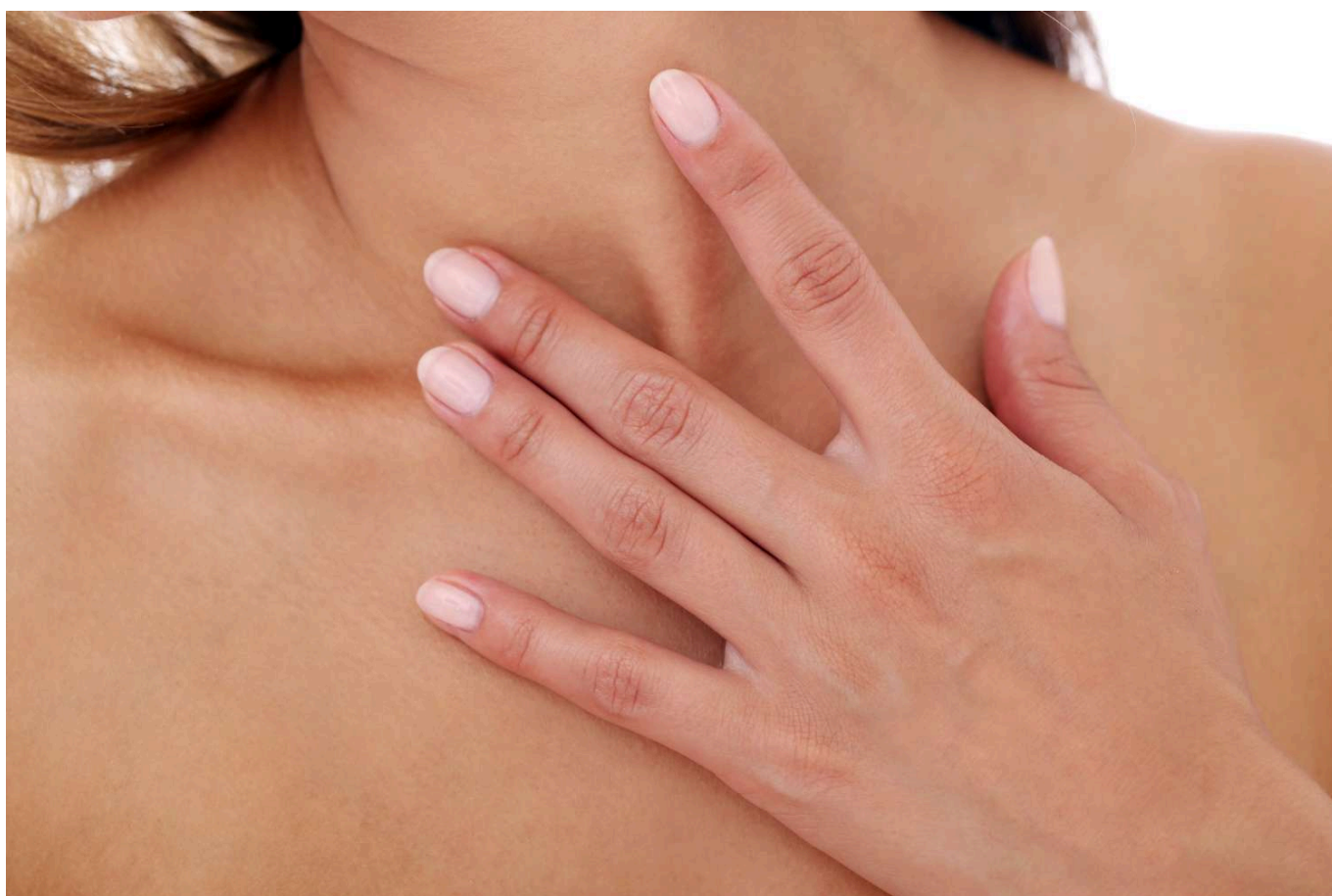


Mäkké fibrómy - esteticko-zdravotný problém vyriešiteľný v pohodlí domova

Zverejnené: 1. apríla 2024 | Autor: [Doc. PharmDr. Andrea Gažová, PhD.](#)



Zdravá a krásna pokožka je snom a cieľom nielen žien, ale aj mužov. Nie však vždy je pokožka hladká, bez rôznych kožných deformít. Mnohé deformity síce predstavujú čisto estetický problém, niekedy sa kožné výrastky rôznej etiológie nachádzajú na miestach, kde už predstavujú zdravotný problém či dokonca znižujú dotyčnému kvalitu života.

Medzi kožné deformity zaradujeme nielen bradavice rôznej etiológie, ale aj mäkké fibrómy. Z medicínskeho pohľadu mäkký fibróm zaradujeme medzi fibroepiteliálne polypy, pričom ich poznáme pod viacerými názvami, a to akrochordon, fibroepiteliálny papilóm, fibrózny polyp či mäkký papilóm, ľudovo sa často nazývajú aj „živé či divé mäso“. Pod rôznymi názvami sa však skrýva popis benígneho (nerakovinového) tumoru vychádzajúceho

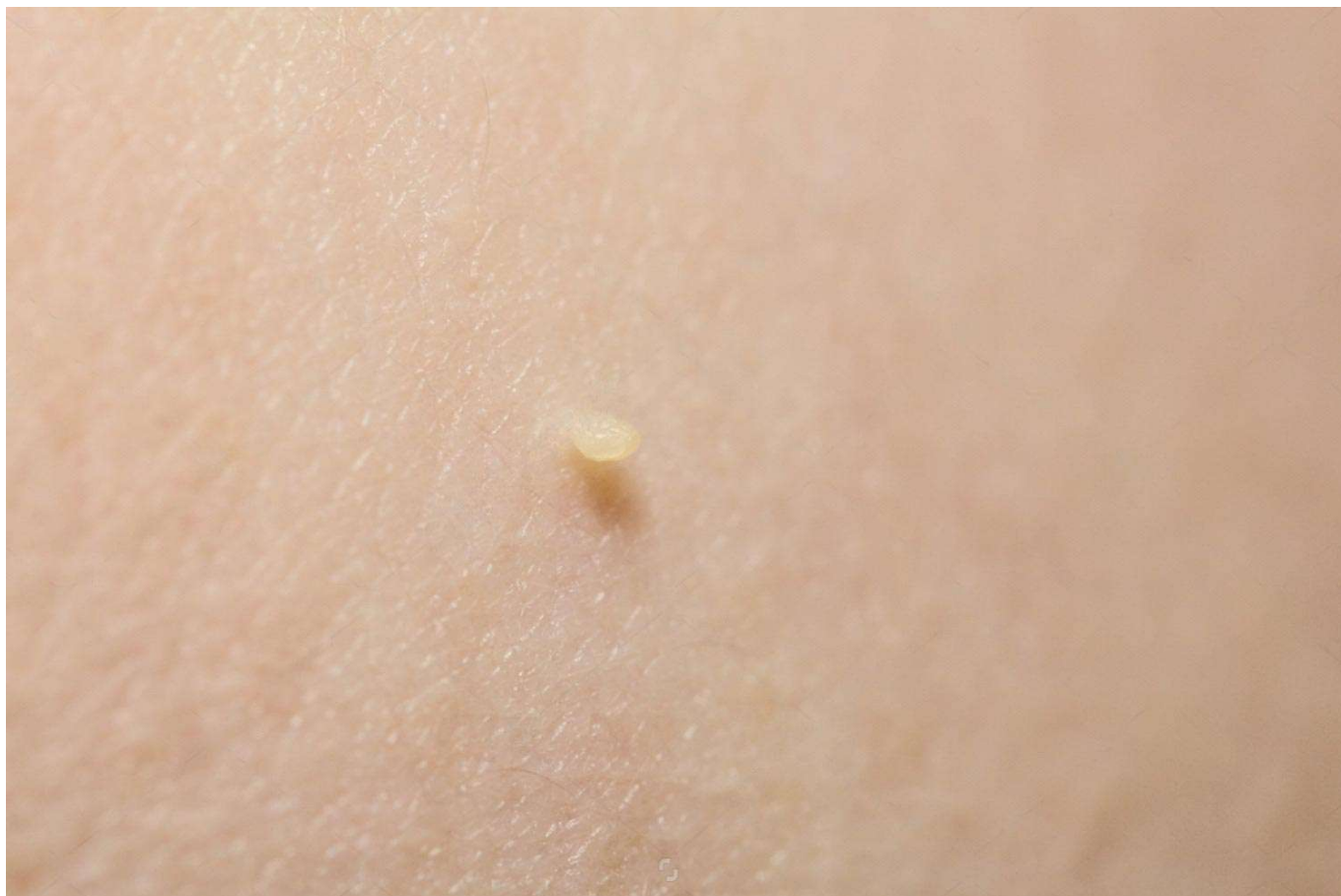z mezodermálneho tkaniva. Existuje aj označenie hamartóm, pričom hamartia označuje v gréčtine chybu či defekt a prípona oma označuje nádor či novotvar. V každom prípade však ide o kožnú malformáciu, ktorá je tvorená nadmernou akumuláciou buniek a tkanív, ktoré sa za normálnych podmienkach v danej oblasti nenachádzajú.

Mäkké fibrómy môžu rásť na rôznych častiach tela. U žien sa vyskytujú v mieste podprsenkových ramienok či pod prsiami, ale aj na krku. U mužov sa môžu v zvýšenej miere vyskytovať pod pazuchami. Nie je ojedinelé, že mäkký fibróm narastie na očnom viečku. Pokiaľ narastie mäkký fibróm na miestach, kde prichádza k jeho dráždeniu, môže jedinec pociťovať svrbenie, nepríjemný pocit, dokonca až bolesť, hoci fibróm ako taký nie je zvyčajne nebezpečný. Najčastejšie problémy, ktoré pacienti popisujú, sú zachytávanie fibrómov na oblečení, šperkoch, dokonca popisujú aj možnosť zachytenia fibrómu a následného krvácania. Tieto fakty znižujú kvalitu života pacienta.

U týchto kožných výrastkov je veľmi charakteristická stopka, na ktorej výrastok rastie a ktorou je pripojený k organizmu. Ich farba môže byť rôzna, buď sú podobne sfarbené ako farba kože, alebo môžu byť pigmentované, pričom ich veľkosť môže byť od 2-5 mm až do 5 cm.

Zo štatistického pohľadu sa odhaduje, že u 6 ľudí z desiatich sa v rámci života na koži vyskytne aspoň jeden takýto kožný výrastok. Avšak pre mäkké fibrómy nie sú typické len miesta výskytu, ale ich výskyt sa v odbornej literatúre často spája s jedincami, ktorí trpia obezitou, cukrovkou, metabolickým syndrómom či majú rodinných príslušníkov s výskytom kožných výrastkov. Nie je uskutočnený výskum v prevahe výskytu medzi pohlaviami, popisuje sa rovnaké zastúpenie medzi mužmi a ženami, avšak skôr sa definuje ich možný lokalizačný výskyt u rozdielnych pohlaví. Je však dokázaný ich súvis s vekom jedinca. Výskyt mäkkých fibrómov pred štyridsiatym rokom života je vzácny, avšak opäť vyskytujúca sa obezita u adolescentov môže byť príčinou, prečo sa aj u dospelujúcich obéznych pacientov fibrómy vyskytujú. Pokiaľ sa mäkký fibróm histopatologicky vyšetruje, potvrdzuje sa častá prítomnosť ľudského papilomavírusu a to predovšetkým HPV 6 až 11. U mnohých žien sa mäkké fibrómy vyskytujú či vyskytli počas tehotenstva.

Diagnostika sa najčastejšie uskutočňuje posúdením vzhľadu a lokalizácie. Vzhľadovo sa musí preukázať, že ide o výrastok s prítomnou stopkou, vyskytuje sa osamote alebo jeho výskyt je početnejší a nachádza sa na typických miestach – krk, pazuchy, viečka, prsia, pod prsiami. Diferenciálna diagnostika bude definovať možnú diferenciaciu ako neurofibróm, melanocytová néva či pyogénny granulóm, fibrofolikulóm či zárodok nadpočetného prsta alebo bradavky.



Pri samodiagnostike v domácom prostredí, či pri orientačnom popise, ako má mäkký fibróm vyzerať, je dôležité zamerať sa predovšetkým na prítomnosť stopky. Kožný útvar, keď sa uchopí medzi palec a ukazovák, hmatateľne predstavuje mäkké tkanivo na konci jemne rozšírené, pričom sa dá v mieste prichytenia na kožu bezbolestne pohybovať (útvár akoby skákal na úchyte). V rámci domácej starostlivosti je dôležité sledovať aj veľkosť mäkkého fibrómu, početnosť, farbu a lokalizáciu. Pokiaľ má kožný útvar splnené všetky charakteristiky ide o kožný fibróm, akrochordon.

Kauzálna terapia kožných fibrómov je postavená na zásahu odborného lekára – chirurga, kožného lekára či plastického lekára, alebo ide o zákrok v rôznych esteticko-plasticko-dermatologických centrách. Predovšetkým ide o mechanické prerušenie spojenia medzi fibrómom a kožou. Toto prerušenie sa môže vykonať chirurgicky (nožnicami alebo skalpelom) za sterilných podmienok a niekedy aj s použitím lokálnych anestetík. Inou možnosťou je elektrokauterizácia, teda použitie vysokofrekvenčného elektrického prúdu, ktorý spraví abláciu fibrómu a vypaľovanie drobných cievok. Pokiaľ nenastane odstránenie elektrokauterizáciou, obdobná, avšak omnoho drahšia metóda, je laserová terapia. Laserová terapia sa využíva predovšetkým u mnohopočetných fibrómoch alebo pokiaľ nemajú fibrómy typickú stopku. Najstaršou kauzálnou terapiou je kryoterapia, ktorá predstavuje ireverzibilné poškodenia bunkových membrán zmrázením tkaniva na veľmi nízku teplotu. Ak je tkanivo vystavené náhle veľmi nízkej teplote, v bunkách zmrznú intracelulárne tekutiny a v tkanivách zmrznú extracelulárne tekutiny, vytvoria sa kryštáliky, ktoré spôsobia prasknutie bunkových membrán, deštrukciu bunky a nekrózu tkaniva. Aj keď zmrzne v sklenenej fľaši tekutina, či už mrzne rýchlo alebo pomaly, nastáva so skleneným materiálom obdobná deštrukcia ako s bunkovými membránami. Ani opätovné rozmrazenie tekutiny nenavrátí celistvosť sklenenému obalu, tak ako sa do pôvodného stavu nevrátia bunkové membrány. Pri použití kryoterapie je dôležité odstrániť celý fibróm, aby nemohol recidivovať, narásť opätovne.

Dostupné informačné zdroje, predovšetkým rôzne internetové portály, sú plné rôznych domácich rád, ako podomácky odstraňovať fibrómy. Popisuje rôzne postupy od tinktúry z čajovníka austrálskeho až po potieranie fibrómu banánovou šupkou. Častým postupom u pacientov je aj aplikácia zmesi dusičnanu strieborného 97% a dusičnanu draselného 3% v tyčinke.

Jednou z prístupných a bezpečných možností, ako fibróm odstrániť v domácom prostredí je použitie kryoterapie. Ambulantná kryoterapia predstavuje najstaršiu metódu a jej prevedenie v ambulancii môže byť rôzne v závislosti od výbavy lekára. Domáca kryoterapia je už viac ako 15 rokov dostupná pacientom, pričom sa technologický postup zdokonaľovania uchovávaní plynu oxidu dusného v aplikátore či tvar a prispôbenie špičky hrotu aplikačného pera nezastavil. Výskum a vývoj v domácej kryoterapii umožnil schváliť pero na odstraňovanie mäkkých fibrómov ako zdravotnícku pomôcku.

Oxid dusný, plyn ktorý navodzuje veľmi nízku teplotu na tkanivo fibrómu (-80 °C), sa na domáce použitie nachádza v pere s penovou špičkou. V balení s perom sa nachádzajú aj bezpečnostné ochranné náplasti, ktoré sa aplikujú okolo stopky fibrómu, a tak zabránia poškodeniu okolitého tkaniva. Ako pri každom domácom používaní zdravotníckych pomôcok je dôležité, aby si postihnutý prečítal podrobne návod na používanie, pretože zmrazujúce pero treba pred prvým použitím aktivovať pootočeným vrchnáku okolo celej osi tela pera zvýšenou silou, kým sa aktivácia neprejaví cvaknutím. Na fibrómy o veľkosti 2-5 mm by mala stačiť jedna aplikácia oxidu dusného, pričom aktivované pero sa dá uchovávať tri mesiace v chladničke aplikačnou špičkou dolu. Zdravotnícka pomôcka je určená od 18 rokov veku a u tehotných sa vyžaduje konzultácia lekára. Pokiaľ sa mäkké fibrómy vyskytujú na atypických miestach – v ústnej dutine, v koreňových lôžkach nechtov na nohách či rukách, domáca kryoterapia sa neodporúča.

Medicína dôkazov má široké spektrum relevantných terapeutických možností, ako eliminovať kožné výrastky či už z estetického alebo praktického dôvodu. Schválenie kryoterapeutického pera ako zdravotníckej pomôcky pozdvihlo aj domácu kryoterapiu na vyššiu medicínsku úroveň s čitateľnými výsledkami, hoci sa sprísnila vekové hranice pre jej používanie. Domáca kryoterapia je racionálna alternatíva a musí sa uprednostniť pred „zaručenými domácimi“ pokusmi a radami.